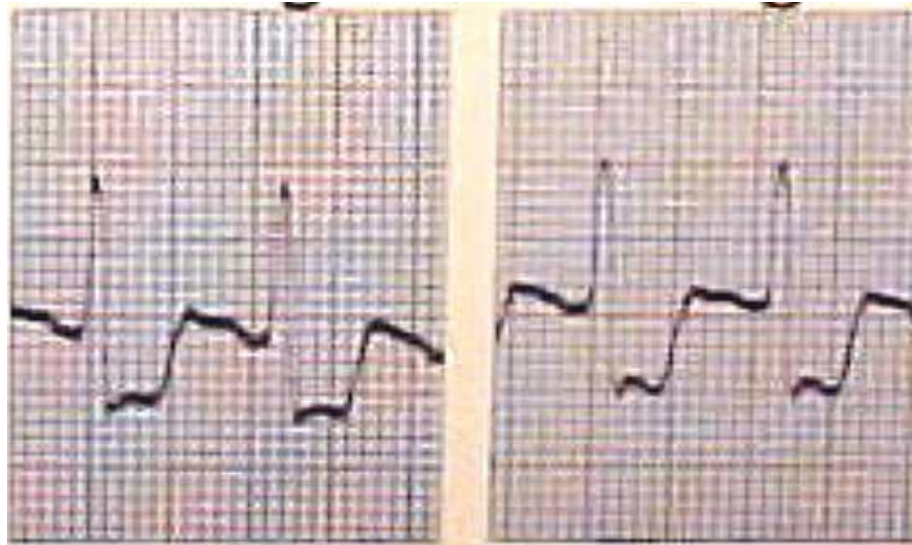
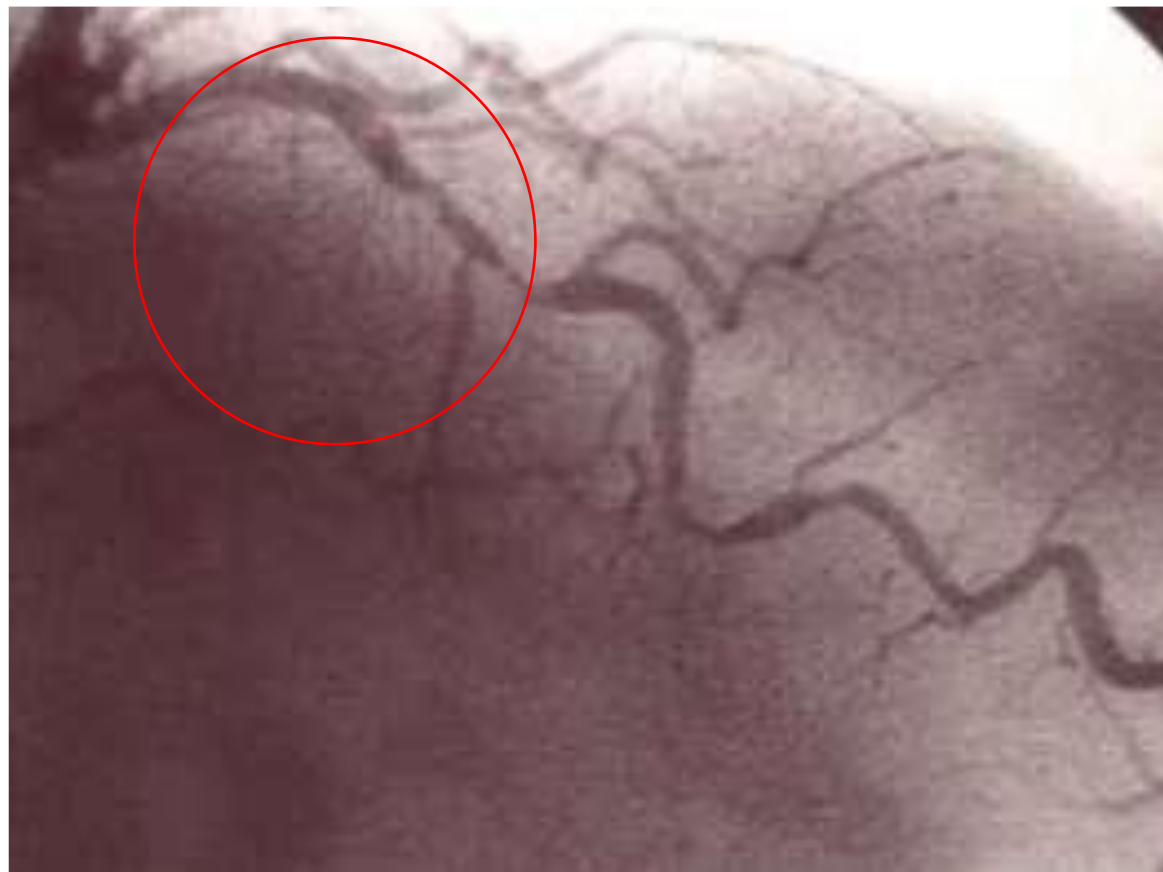


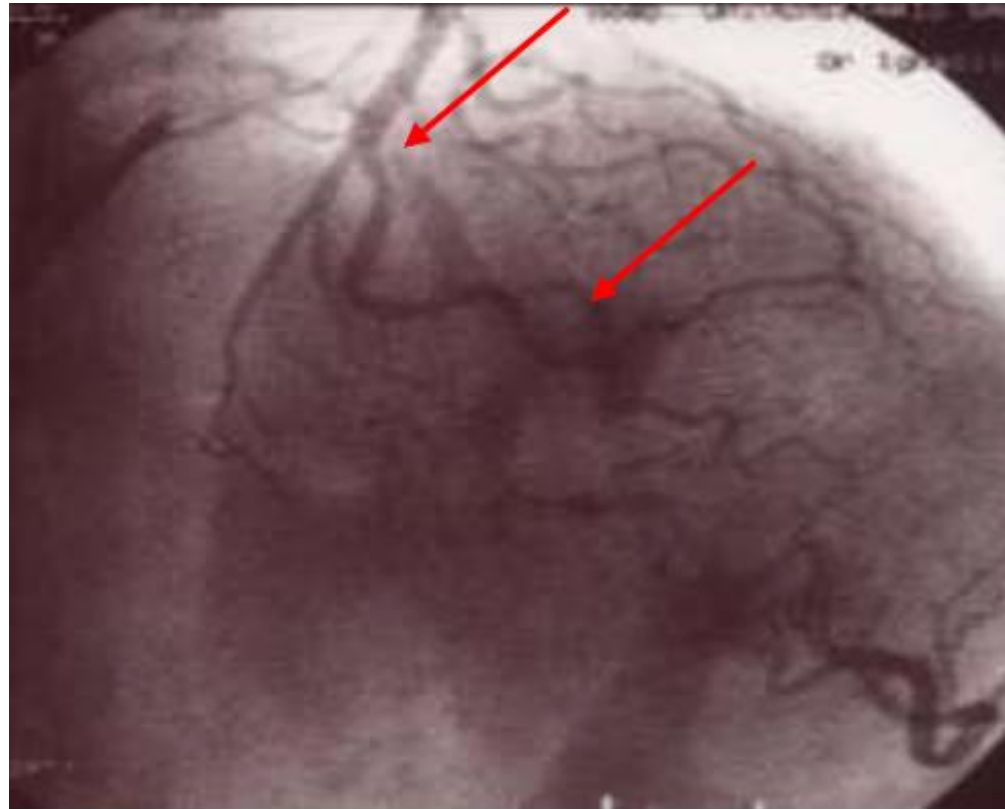
Caso clínico:
lesión severa de arteria coronaria izquierda
tratada mediante stent farmacoactivo con
polímero biodegradable en paciente diabético

- Paciente 75 años diabético tipo 2
- Clínica de angor a mínimos esfuerzos de 2 semanas de evolución
- ECG con infradesnivelación de ST en precordiales izquierdas

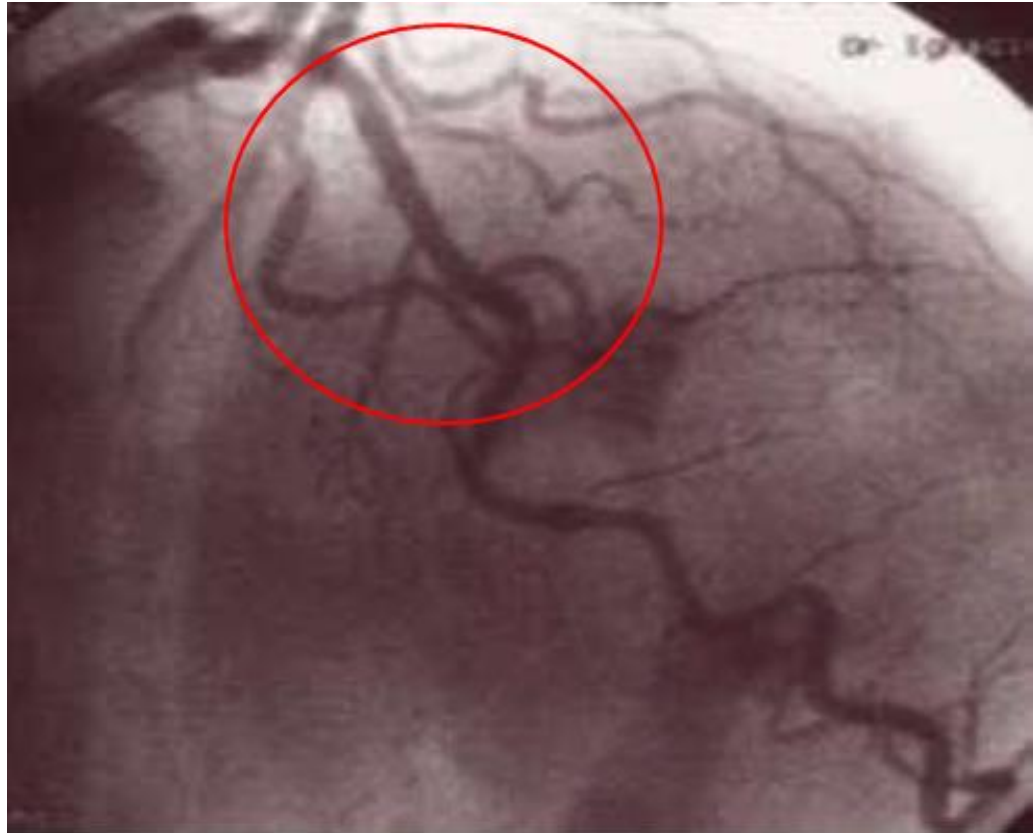



Arteria Coronaria izquierda con
estenosis criticas



colocación de stent
Orsiro



Lesiones reparadas

CONCLUSIÓN

- Los resultados clínicos y angiográficos inmediatos de stent Orsiro en lesión crítica de arteria descendente anterior son excelentes